Complicaciones Neurológicas Asociada a la Endocarditis Infecciosa

Autor: Dr. Carlos Jaramillo
Tutor: Dr. Gabriel Pérez Baztarrica

FACULTAD DE MEDICINA Y CIENCIAS DE LA SALUD.
CARRERA DE ESPECIALISTA EN CARDIOLOGÍA CLINICA

Buenos Aires-Argentina
Diciembre- 2021

INDICE

1.- AGRADECIMIENTOS……..…3

2.- RESUMEN……4

3.- SUMMARY……5

4.- INTRODUCCIÓN……6

4.1 Motivo de selección de tema……....…8

4.2 Objetivos ……..……...……8

4.3 Materiales y Métodos …….....9

5.- Endocarditis Infecciosa y Complicaciones Neurológicas……10

5.1 ACV Isquémico……...……..…..11

5.2 ACV Hemorrágico……..……..…14

5.3 Aneurisma Micótico……....…16

5.4 Meningitis y Absceso Cerebral……..…19

5.5 Encefalopatía……20

5.6 Espondilodiscitis y Absceso de Médula Espinal……20

6.- Caso Clínico……..…….……21

6.1 Discusión del Caso ……..…….…...25

8.- Conclusión…….……27

9.- Bibliografía……..……..……28

1.- AGRADECIMIENTO

Me gustaría agradecer a mi familia y amigos por acompañarme en cada momento de esta maravillosa profesión que es la medicina. Especialmente a mis padres, Marcos Jaramillo y María Samaniego. A mi hijo Carlos Andrés Jaramillo.

Carlos Alberto Jaramillo Samaniego
Buenos Aires, Diciembre 2021

2.- RESUMEN

Las complicaciones de la EI pueden involucrar estructuras cardíacas cuando la infección se disemina dentro del corazón, o extra-cardíacas cuando la causa suele ser de origen embólico. La frecuencia de complicaciones específicas depende de variables como el patógeno infeccioso, la duración de la enfermedad antes de la terapia y el tipo de tratamiento. Las complicaciones incluyen complicaciones cardíacas, metastásicas, neurológicas, renales, musculoesqueléticas y pulmonares, así como complicaciones relacionadas con la infección sistémica (incluida la embolización, la infección metastásica y el aneurisma micótico). La EI debe tenerse en cuenta en los diagnósticos diferenciales en pacientes que presentan manifestaciones neurológicas en asociación con signos de infección sistémica o antecedentes de síndrome febril prolongado. Describimos el caso de un paciente con fiebre y hemianopsia

homónima asociada a absceso cerebral como forma rara de presentación en la EI y revisión de la literatura.

3.- SUMMARY

Complications of Infectious endocarditis (IE) may involve cardiac structures when the infection spreads within the heart, or extra cardiac ones when the cause is usually from embolic origin. The frequency of specific complications depends on variables as the infecting pathogen, duration of disease before therapy and type of treatment. Complications IE include cardiac, metastatic, neurologic, renal, musculoskeletal, and pulmonary complications as well as complications related to systemic infection (including embolization, metastatic infection, and mycotic aneurysm). IE should consider in differential diagnoses in patients who have neurologic manifestations in association with signs of systemic infection or a history of prolonged febrile syndrome. We realized revision of described here a

case of a patient with fever and homonymous hemianopia associated to brain abscess as a rare form of presentation in IE and review of the literature.

4.- INTRODUCCIÓN

La endocarditis infecciosa (EI) es una enfermedad de la superficie endocárdica del corazón, válvulas cardíacas nativas o protésicas o dispositivos cardíacos permanentes causada por una variedad de agentes infecciosos. Aunque es relativamente rara, sigue caracterizándose por una mayor morbilidad y mortalidad. La epidemiología EI continúa evolucionando, con resistencia antimicrobiana y resultados clínicos que dependen en gran medida del entorno de adquisición y el tiempo al diagnóstico. La sospecha clínica precoz y un diagnóstico rápido son fundamentales para poder acceder a las vías de tratamiento correctas y reducir las tasas de complicaciones y mortalidad. Dentro de las complicaciones principales, que en muchos casos son indicación de cirugía, encontramos:

insuficiencia cardiaca, infección no controlada y embolias. Otras complicaciones son las neurológicas, aneurismas infecciosos, esplénicas, alteraciones de la conducción, reumáticas y renales **(Figura 1)**. Su reconocimiento es fundamental ya que con frecuencia constituyen la manifestación inicial de esta enfermedad.

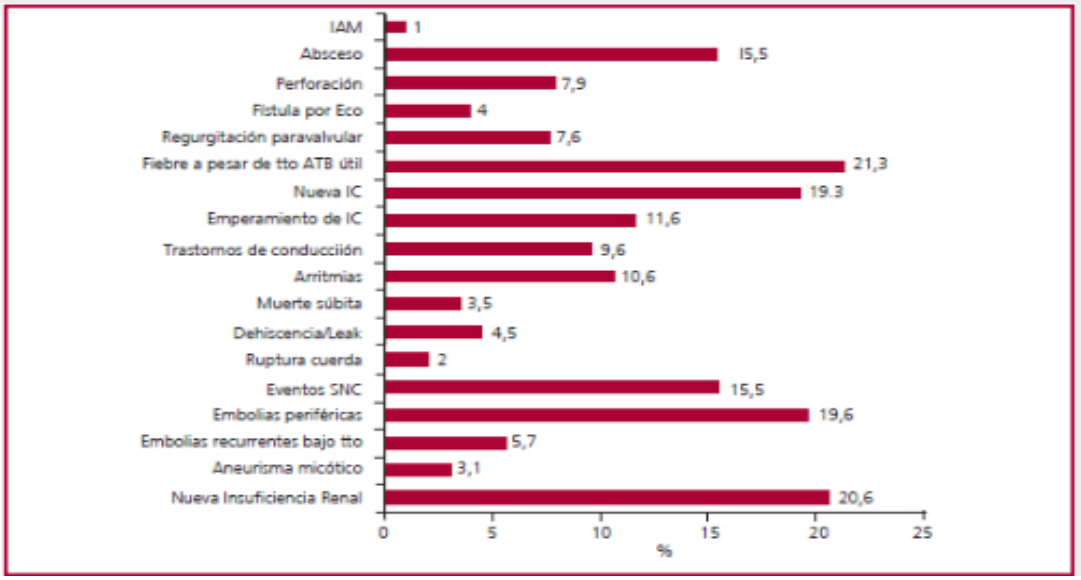

Figura 1: Incidencia de complicaciones durante la evolución intrahospitalaria. (IAM: infarto agudo de miocardio; Eco: ecocardiograma; tto: tratamiento; ATB: antibiótico; IC: insuficiencia cardiaca; SNC: sistema nervioso central). Extraído de 4.

Los pacientes con EI suelen experimentar complicaciones cerebrovasculares, lo que les confiere un peor pronóstico. En la EI aguda se describen complicaciones neurológicas entre 15% y 40% de los casos, lo cual representa un importante factor que predice morbimortalidad, secuelas y

discapacidad. Esta entidad se caracteriza por un amplio espectro clínico debido a su compleja fisiopatología, que involucra entre otros, fenómenos inflamatorios, inmunes, infecciosos y embólicos (1-4).

4.1 MOTIVO DE SELECCIÓN DEL TEMA

Mi interés y motivación en el tema, se dio ante la presencia de un caso clínico de un paciente que tuvimos en el Sanatorio Santa Barbara, con antecedentes de reemplazo de válvula mitral y aórtica protésica de St. Jude realizado 6 años antes. El paciente consultó por fiebre y pérdida visual. En el examen, estaba confundido y a nivel neurológico presentó hemianopsia homónima bilateral. Dado el estado mental y la pérdida de visión, se solicitó una TC de cerebro que informó múltiples abscesos en el lóbulo parietal y occipital bilateral. Los hemocultivos fueron positivos para Staphylococcus Aureus sensible a metiliclina. Ante la sospecha de EI se solicitó un ecocardiograma transesofágico, donde se observó prótesis mecánica en posición mitral con múltiples vegetaciones móviles. Diagnóstico final fue una EI complicada con abscesos cerebrales.

4.2 OBJETIVO GENERALES

1. Profundizar y actualizar información sobre endocarditis infecciosa y sus complicaciones neurológicas

OBJETICO ESPECÍFICOS

1. Conocer la incidencia y prevalencia endocarditis infecciosa asociada a abscesos cerebrales.

2. Conocer herramientas diagnósticas, tratamiento y pronóstico de estos pacientes.

4.3 MATERIALES Y MÉTODO:

El objetivo fue realizar una revisión de la literatura con respecto EI asociada a complicaciones neurológicas gatillado por la presentación de un caso que se presentó en nuestro Sanatorio.

Para ello, primero expondremos la búsqueda sistemática en PubMed y Google y luego presentaremos el caso. Se seleccionó el material bibliográfico relevantes para el logro de nuestro objetivo y con estos se realizó una síntesis cualitativa y narrativa de la literatura disponible. La búsqueda se basó en palabras clave: Endocarditis Infecciosa; Complicaciones; Complicaciones Neurológicas; Absceso cerebral.

La revisión y los análisis del material se realizaron hasta el 30 de agosto de 2021.

5.- Endocarditis infecciosa y Complicaciones Neurológicas

Las embolizaciones del sistema de la (s) vegetación (es) valvular (es) y son un sello distintivo de EI del lado izquierdo. Una o más de las siguientes manifestaciones pueden ser observadas en el mismo paciente **(Figura 2)**:

• Accidente cerebrovascular isquémico (ACV), después de la oclusión de las arterias cerebrales por émbolos de la vegetación;

• Hemorragia cerebral, resultante de un infarto hemorrágico, vasculitis cerebral y / o aneurisma micótico roto;

• Meningitis;

• Absceso cerebral;

• Aneurismas micóticos.

La encefalopatía relacionada con la sepsis, definida por una confusión aguda o delirio, con diferentes niveles de conciencia, también puede contribuyen a las manifestaciones neurológicas de la EI (5).

Los factores de riesgo de embolización del SNC son bien conocidos e incluyen el tamaño y la movilidad de la vegetación, infección por Staphylococcus Aureus, afectación de la válvula mitral (6-8). Pero el riesgo de eventos embólicos del SNC

en la EI disminuye drásticamente, después del inicio de una terapia antimicrobiana eficaz (5).

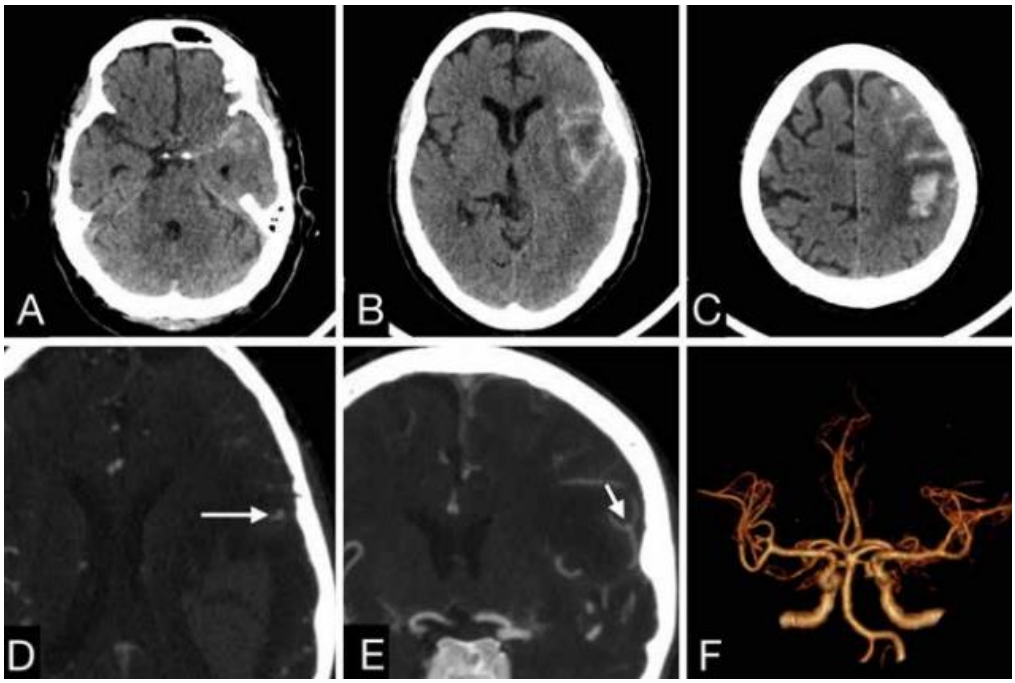

Figura 2: Los cortes axiales de TC (A, B y C) de un paciente con antecedente de endocarditis bacteriana muestran HSA de la convexidad y silviana izquierdas y un hematoma parenquimatoso frontoparietal ipsilateral. Las reconstrucciones axiales (D) y MIP coronal (E) de la angio TC muestran un pequeño aneurisma micótico roto de rama precentral de la división superior de ACM izquierda de 2 mm.

5.1 ACV isquémico

Eventos embólicos cerebrales, ictus o ataque isquémico transitorio, representan del 40% al 50% de las complicaciones neurológicas de la EI (9). La mayoría de ellos son asintomáticos, como lo demuestran recientes estudios sobre la contribución de la resonancia magnética (RM) cerebral (10-13). Los autores de un estudio de cohorte que incluyó 130 pacientes con EI informaron que en el estudio sistemático de cerebro con RM de esos pacientes, el 82% presentó lesiones neurológicas, pero solo el 12% con síntomas neurológicos (11). Los autores de otro estudio informaron que la embolia cerebral "silenciosa" fue detectado en la RM del cerebro en el 30% de los pacientes (10). Estos hallazgos fueron confirmados por otro estudio en el que se identificaron lesiones isquémicas en hasta el 37% de pacientes con EI y examen neurológico normal (12).

Las lesiones isquémicas aparecen principalmente en la RM cerebral como múltiples infartos de diferentes tiempos evolutivos y diseminados en territorios vasculares diferentes **(Figura 3-4)**.

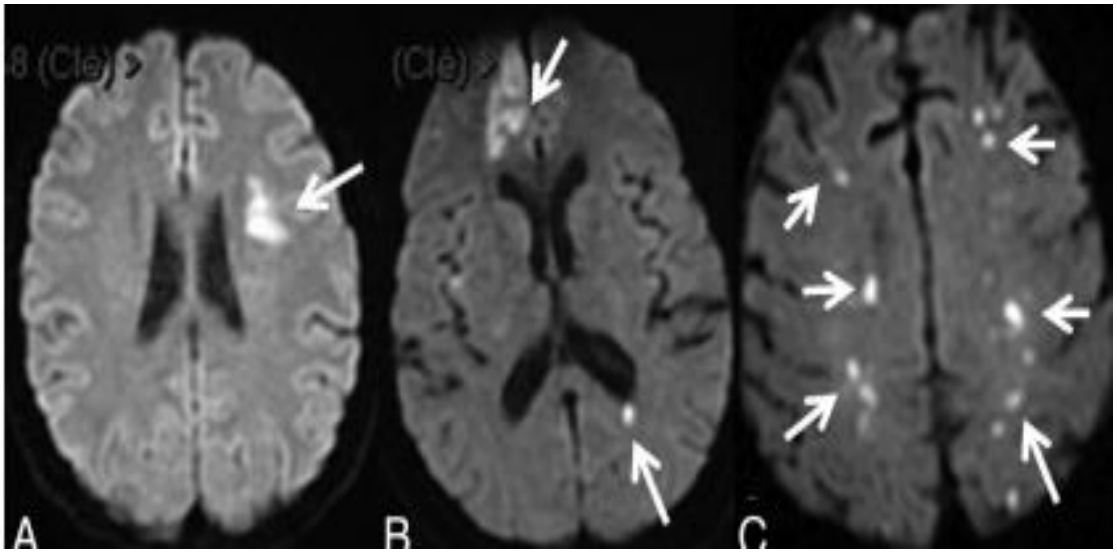

Figura 3: Lesiones isquémicas agudas en RM en 3 pacientes diferentes. A, Patrón 1: infarto territorial único. B, Patrón 2: infartos territoriales y pequeños corticales y / o subcorticales. C, patrón 3: pequeña isquemia en los territorios de diferentes territorios vasculares. Extraído de 12.

El riesgo de eventos embólicos cerebrales en la EI disminuye drásticamente en la segunda semana después del inicio de una terapia antimicrobiana eficaz.

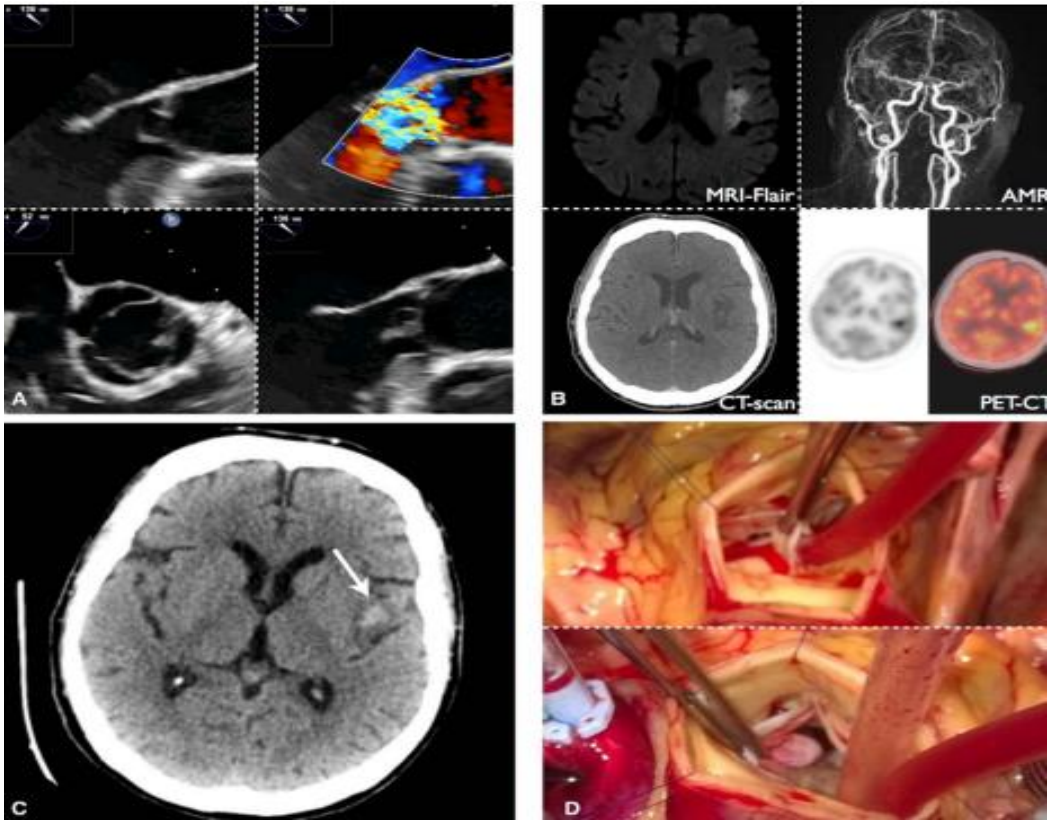

Figura 4: EI de válvula aórtica e ictus con conversión hemorrágica. Vegetación de la válvula aórtica por ETE (A), infarto frontoinsular izquierdo por RM cerebral con vasos intra y extracraneanos (B); Tomografía Computada (B; TC) y

18F Tomografía por Emisión de Positrones (B; PET-CT). Conversión hemorrágica en la TC de seguimiento (C; flecha blanca). Lesiones valvulares intraoperatorias (D). RM: resonancia magnética; TC: tomografía computarizada; PET, Tomografía por Emisión de Positrones y ETE: Ecocardiografía Transesofágica. Extraído de 16.

5.2 ACV hemorrágico

La hemorragia intracerebral puede ser hemorragia primaria con o sin accidente cerebrovascular isquémico concomitante **(Figura 5)**. Representan del 12% al 30% de las complicaciones neurológicas de la EI (7-8,14). A su vez, un tercio de las hemorragias cerebrales en pacientes que presentan endocarditis se debe a la evolución de infartos isquémicos causados por émbolos sépticos, ya sea en la fase temprana de la embolia o más tarde (16).

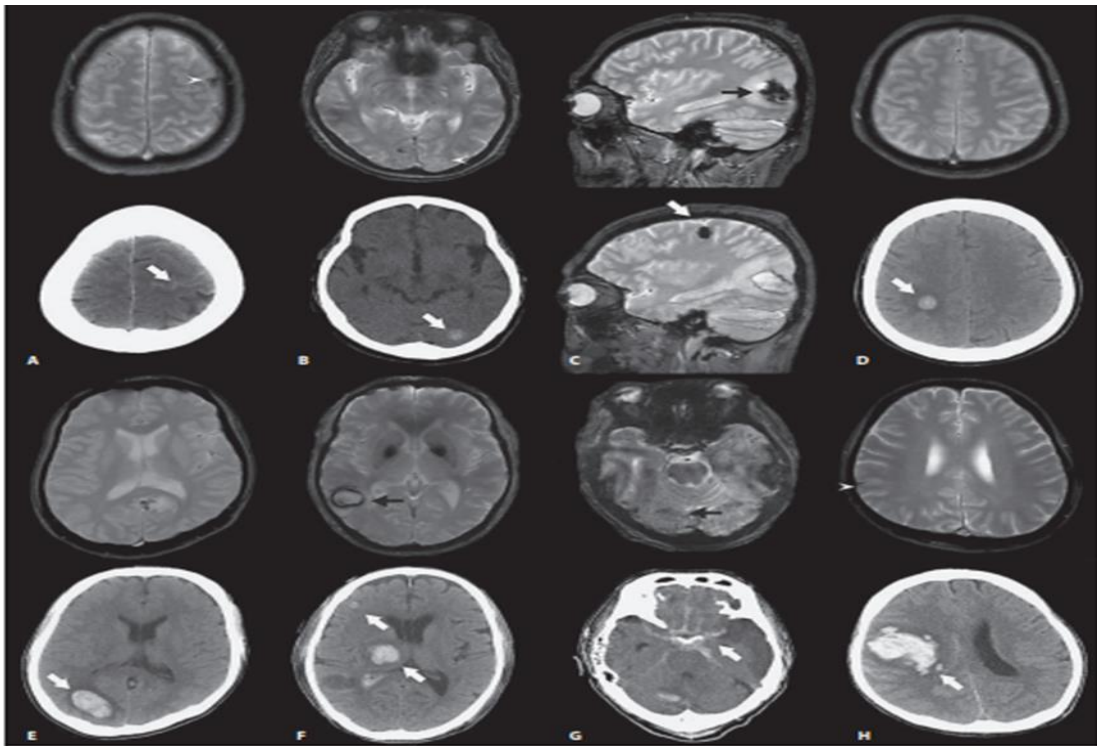

Figura 5: TC y RM de pacientes que presentaron complicaciones hemorrágicas en el contexto de EI. Extraído de 18.

Un dato importante es que se han observado microhemorragias cerebrales en la fase aguda fase de IE mediante el uso de RM (17). Estas lesiones fueron observadas en el 57% de los 130 pacientes incluidos en un estudio prospectivo y podría ser la lesión cerebrovascular más frecuente en pacientes sin síntomas neurológicos (11-12). Se distribuyen preferentemente en áreas corticales y pueden explicarse por un proceso microvascular subagudo, ya sea debido a una vasculitis inmunológica y / o un proceso embólico en los vasa vasorum (Figura 5). Sin embargo, los procesos fisiopatológicos implicados en la génesis de la microhemorragia quedan por dilucidar. El pronóstico y valor de las microhemorragias cerebrales se ha abordado en un reciente estudio, en el que la presencia de más de 2 o 3 lesiones fue independientemente asociado con el desarrollo de intracraneal hemorragia (18).

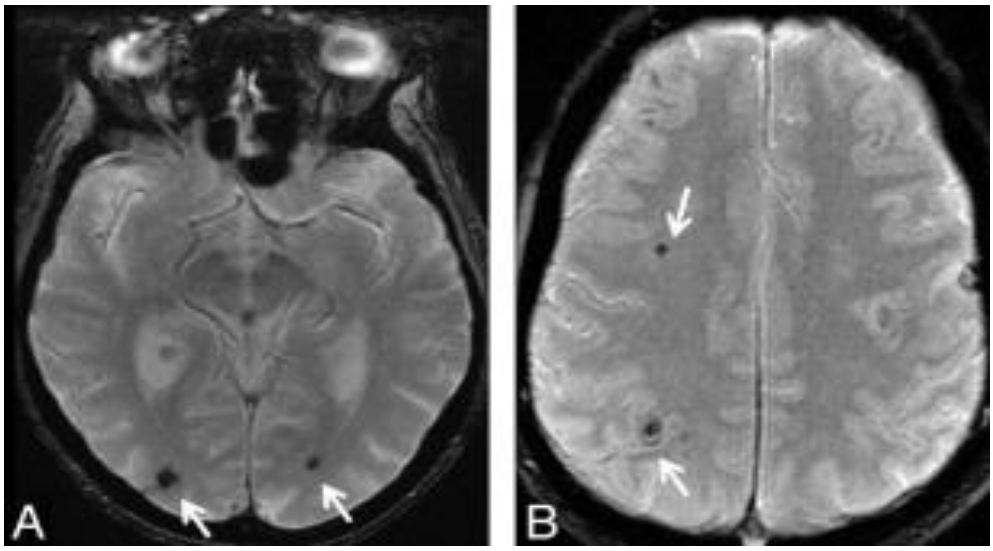

Figura 6: Microhemorragias corticales y subcorticales múltiples en un RM T2 secuencia. Extraído de 12.

Un dato importante es que el hallazgo en una RM de pequeños infartos agudos de diferentes tiempos evolutivos, que predominan en territorios vasculares diferentes y las microhemorragias cerebrales corticales puede representar un nuevo criterio marcador de endocarditis infecciosa.

5.3 Aneurismas micóticos intracraneales

Los aneurismas micóticos intracraneales son relativamente raros, siendo menos del 10% de las complicaciones neurológicas de la EI (19-20). Suelen deberse principalmente a una embolización séptica en los vasa vasorum. Los émbolos sépticos son responsables de una lesión inflamatoria que comienza en la adventicia superficie y finalmente destruyendo la íntima. Los aneurismas micóticos intracraneales múltiple se encuentran en el 25% de los casos y se localizan principalmente en las ramas distales de la arteria cerebral media (21). Streptococcus, y en menor medida, Staphylococcus Aureus son los patógenos más frecuentemente implicados en los aneurismas micóticos intracraneales (19). Pacientes con aneurismas micóticos intracraneales sin rotura de estos puede presentarse con fiebre, dolor de cabeza, convulsiones y / o déficit focal (es). Los pacientes con aneurismas micóticos intracraneales rotos presentan hemorragia subaracnoidea o intracerebral súbita, con disminución del nivel de conciencia,

síntomas de hipertensión intracraneal y / o déficit focal (es) (21). La rotura generalmente ocurre en la fase temprana de la EI, pero en algunos pacientes, especialmente aquellos afectados por Streptococcus, la rotura puede ocurrir durante o incluso después del final de la terapia con antibióticos (22). La angio-TC y la angio-RM son de igual valor para la detección de aneurismas con una sensibilidad para la TC y la RM del 94% y 86% **(Figura 7)**, respectivamente para la detección de aneurismas de 5 mm de diámetro o más, pero solo 57% y 35%, respectivamente para aneurismas <5 mm (23). La angiografía convencional de 4 vasos sigue siendo el estándar de oro diagnóstico de aneurismas micóticos intracraneales debido a sus ubicaciones frecuentemente distales. Sin embargo, es importante remarcar que la sensibilidad de la detección de RM no invasiva es buena y particularmente útil para el seguimiento del paciente (24).

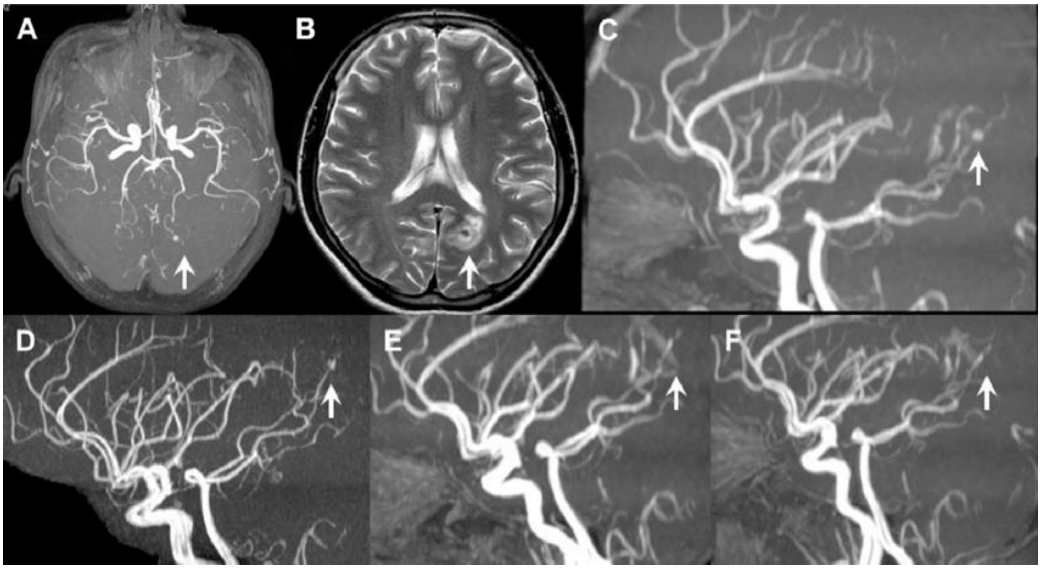

Figura 7: (A y C) aneurisma micótico (flecha) en la parte distal de la arteria cerebral posterior izquierda en la angiografía por RM; (B) muestra una lesión de hiperintensidad (flecha) en una imagen ponderada en T2 en la RM. Evolución del aneurisma luego de iniciado el tratamiento antibiótico donde se evidencio reducción significativa del tamaño de este. Extraído de 24.

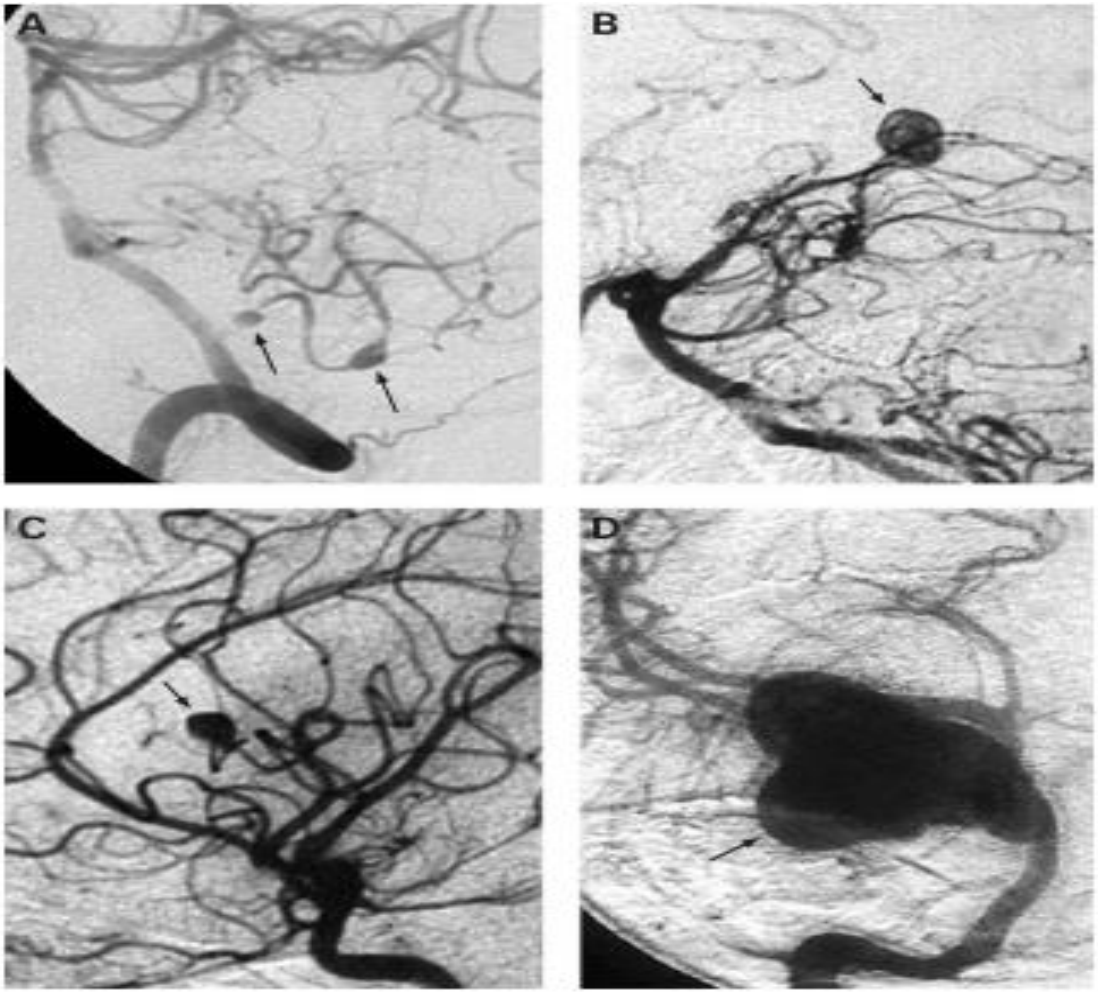

Figura 8 Angiografía cerebral que muestra dos aneurismas micóticos intracraneales en tándem (flechas negras) en la arteria cerebelosa posterior

inferior **(A)**; Aneurisma micótico en el segmento distal de la arteria cerebral posterior **(B)**, una en las ramas de la arteria cerebral media **(C)** y otro gran aneurisma lobulado en la porción cavernosa de la arteria carótida interna **(D)**.

5.4 Meningitis y absceso cerebral.

Como mencionamos anteriormente, las complicaciones neurológicas de la EI se asociaron significativamente con vegetaciones de Staphylococcus Aureus y, con frecuencia, resultado de la embolización desde vegetación de la válvula mitral o aórtica. Eventos isquémicos, hemorrágicos, sepsis, meningitis y vasculitis cerebrales son condiciones clínicas frecuentes. Múltiples émbolos sépticos pueden causar un absceso cerebral o meningoencefalitis caracterizada por fiebre, dolor de cabeza y signos y síntomas de meningismo.

La meningitis en asociación con endocarditis infecciosa ocurre en aproximadamente 2 a 20% de los casos (25). El líquido cefalorraquídeo no es purulento y la presencia de patógenos es muy transitoria en la mayoría casos, excepto en los raros casos de Streptococcus Pneumoniae. Los autores de un estudio reciente, que evaluó la incidencia y la clínica características de 1025 episodios de meningitis bacteriana, informados que 24 pacientes presentaban previamente EI, principalmente por Streptococcus y Staphylococcus Aureus. Los resultados fueron malos (muerte o graves complicaciones) para el 63% de los pacientes (26). Meningitis por Staphylococcus Aureus casi siempre se presenta

con un foco de infección primaria, la mayoría comúnmente neumonía o endocarditis. Esto sugiere que, en caso de infección por Staphylococcus Aureus, la endocarditis precede a la meningitis y es causada por émbolos sépticos que se originan en vegetaciones de la válvula cardíaca. Detección precoz de endocarditis en pacientes con meningitis neumocócica pueden reducir la tasa de complicaciones y de resultado desfavorable (5-7-11). Esta es la razón por la que la EI siempre debe descartarse en presencia de inexplicables meningitis estafilocócica o estreptocócica. La asociación de endocarditis y meningitis también afecta significativamente la duración de la terapia con antibióticos. El curso de la terapia con antibióticos. debe durar de 4 a 6 semanas en pacientes que presentan endocarditis y meningitis, que es sustancialmente más larga que el estándar 10 a 14 días para pacientes que presentan meningitis sin endocarditis.

Los abscesos cerebrales son raros y ocurren en el 5% de los pacientes que presentan EI. Esa es la razón que motivo la selección del tema y presentación de nuestro caso que veremos a continuación.

5.5 Encefalopatía

La encefalopatía es una complicación relativamente común de la EI que amerita un estudio ulterior urgente. Accidente cerebrovascular isquémico, hemorragia intracraneal, absceso cerebral, meningitis, convulsiones, y las complicaciones sistémicas, como fiebre, alteraciones metabólicas y electrolíticas, pueden desencadenar la encefalopatía (7).

5.6 Espondilodiscitis y absceso de médula espinal

Aunque muchos pacientes con EI pueden referir de dolor de espalda, la incidencia de espondilodiscitis y absceso de la médula espinal es bajo (27). La región lumbar es la más comúnmente afectada y el Streptococcus del grupo D es el agente causal más frecuente. La diseminación hematógena en el contexto de la bacteriemia permite bacterias para y determinar la afectación ósea y epidural de la columna vertebral. El diagnóstico puede ser confirmado por gammagrafía ósea, TC, o RM, que es la técnica más sensible en la fase aguda fase (28). La aparición de espondilodiscitis en un paciente con EI no empeora su pronóstico, ya que el este depende principalmente de la gravedad de la EI (29).

Figura 9: A) Paciente donde se evidenció en ecocardiograma transesofágico una vegetación en la válvula mitral. B) RM sagital que demuestra espondilodiscitis en el mismo paciente con EI coexistente. Extraído de 29.

6.- CASO CLINICO

El absceso cerebral es el resultado de la invasión de una infección externa en el tejido cerebral a través de una variedad de rutas, como la diseminación directa, la infección traumática y la diseminación hematógena desde un foco infeccioso primario como la EI. Como mencionamos anteriormente, un paciente con EI puede presentar complicaciones cardíacas, neurológicas, sépticas, renales, embólicas e infarto / absceso. En nuestro Sanatorio, de un total de 122 EI, solo 9 pacientes presentaron complicaciones neurológicas (6 ACV isquémicos, 2 ACV hemorrágico, 1 absceso cerebral). La complicación neurológica más frecuente es la isquemia cerebral. El absceso cerebral es una rara complicación de la endocarditis, afecta entre el 1% y el 7% de los pacientes con EI (30) Aquí describimos el caso de un paciente con fiebre y hemianopsia homónima bilateral como forma rara de presentación en EI.

Presentamos a un hombre de 58 años con reemplazo de válvula mitral y aórtica protésica de St. Jude realizado 6 años antes. El paciente consultó por

fiebre y pérdida visual. En la sala de emergencias, se encontraba diaforético, pálido y somnoliento. La presión arterial sistólica de 75 mm Hg y la presión arterial diastólica de 40 mm Hg y taquicardia sinusal a 130 / min. Al ingreso tenía una temperatura de 38,5 ° C. En el examen, estaba confundido y a nivel neurológico presentó hemianopsia homónima bilateral. La sensibilidad, la marcha, el trofismo y los demás nervios craneales se mantuvieron sin alteraciones.

Los resultados de laboratorio mostraron leucocitosis, aumento del nivel de proteína C reactiva y eritrosedimentación.

En base a la presentación clínica, el paciente requirió bolos de líquidos intravenosos e infusión de noradrenalina.

Dado el estado mental y la pérdida de visión, se solicitó una TC de cerebro que informó una lesión hipodensa con contraste rodeada de edema en el lóbulo parietal y occipital bilateral **(Figura 10)**. Los hemocultivos fueron positivos para Staphylococcus Aureus sensible a metiliclina. Ante la sospecha de EI se solicitó un ecocardiograma transesofágico, donde se observó prótesis mecánica en posición mitral con múltiples vegetaciones móviles (entre 10-14 mm) que atraviesan el

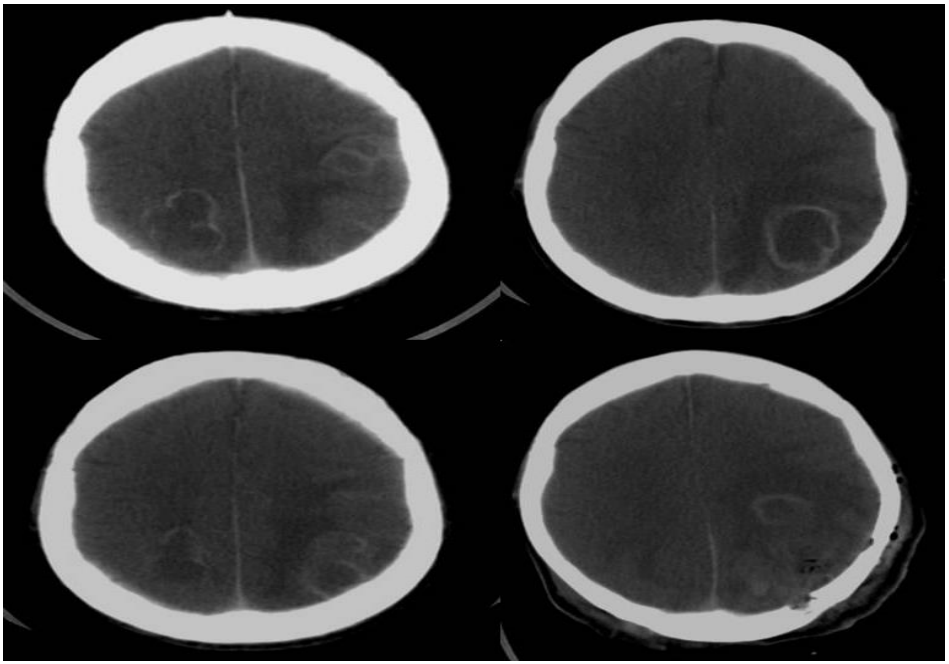

plano de coaptación de las valvas durante el ciclo cardíaco **(Figura 11)**.

Figura 10: Se realiza TC cerebral con contraste que muestra múltiples abscesos bilaterales de los lóbulos parietal y occipital.

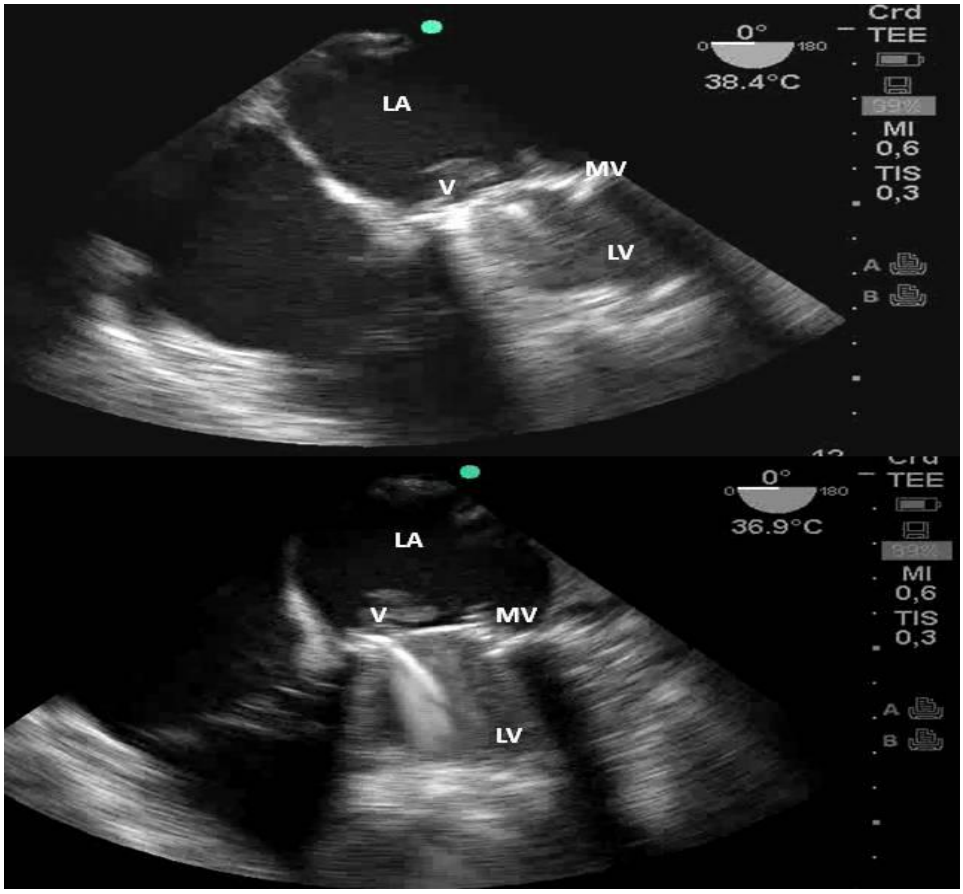

Figura 11: Ecocardiograma transesofágico, en posición de esófago medio vista de cuatro cámaras, donde se observa prótesis mecánica en posición mitral con múltiples vegetaciones móviles (entre 10-14 mm) que atraviesan el plano de coaptación de las valvas durante el ciclo cardíaco. LA: aurícula izquierda; LV: ventricular izquierdo; MV: prótesis de válvula mitral; V: vegetación.

Tras el diagnóstico confirmado de EI, el paciente fue tratado durante 6 semanas con cefalotina y rifampicina intravenosas. Nuestro paciente rechazó cualquier procedimiento invasivo (drenaje quirúrgico del absceso cerebral). El paciente fue dado de alta hospitalario con altas tasas de visitas de seguimiento (cardiología, neurología e infectología). Falleció a los 7 meses en su domicilio sin disponer de otros datos.

6.8 DISCUSION DEL CASO

El absceso cerebral es una enfermedad infecciosa intracraneal grave de baja prevalencia. Se generan por diseminación de gérmenes desde estructuras contigua (p. Ej., Tras otitis, mastoiditis, sinusitis, procedimientos neuroquirúrgicos) o por diseminación hematógena, especialmente en el caso de EI (31).

La tríada clásica de cefalea, fiebre y déficit neurológico focal está presente en solo el 5% de los pacientes con absceso cerebral al ingreso (32). Nuestro paciente tuvo los dos últimos.

La imagen cerebral es fundamental para el diagnóstico (tamaño y número de abscesos). La TC del cerebro y la RM se consideran técnicas estándar de oro para el diagnóstico de abscesos, con alta sensibilidad y especificidad. Estas lesiones pueden presentarse como solitarias o múltiples. En una TC, los abscesos muestran un borde de realce de contraste, rodeando un área de baja densidad y toda la lesión está rodeada por un parénquima cerebral de baja densidad, lo que indica edema cerebral perilesional (31). En una RM cerebral, se presentan en T1 -

hipointenso y T2-hiperintenso y clásicamente realce con la administración de contraste. Las exploraciones ponderadas en T2 muestran señales hiperintensas circundantes del cerebro edematoso perilesional (32).

Los abscesos cerebrales macroscópicos son una rara complicación de la EI. Sin embargo, la EI debe tenerse en cuenta entre los diagnósticos diferenciales en pacientes que presentan manifestaciones neurológicas asociadas con signos de infección sistémica o antecedentes de síndrome febril prolongado.

Se recomendaron los criterios de Duque modificados para diagnóstico de EI. Estos criterios se basan en hallazgos clínicos, ecocardiográficos y biológicos, así como en los resultados de los hemocultivos y la serología. Los criterios clínicos para la endocarditis infecciosa requieren: dos criterios mayores, o uno mayor y tres menores, o cinco criterios menores (33). Nuestro paciente fue dos criterios mayores (Vegetación y hemocultivos) y tres menores (fiebre, válvulas cardíacas protésicas y manifestaciones embólicas sépticas).

El tratamiento exitoso de la EI complicada con abscesos cerebrales incluye el tratamiento antibiótico prolongado apropiado combinado con la escisión quirúrgica o drenaje del absceso cerebral y cirugía de reemplazo valvular (según el caso) junto con el trabajo en equipo multidisciplinario (31-34). En nuestro caso, el tratamiento exitoso de los abscesos cerebrales requiere una combinación de terapia antibiótica adecuada y drenaje quirúrgico, pero nuestro paciente rechazó cualquier procedimiento invasivo.

7.- CONCLUSIÓN

Las complicaciones neurológicas son frecuentes en el curso de una EI, apareciendo en el 20-40% de casos. Su reconocimiento es fundamental ya que con frecuencia constituyen la manifestación inicial de esta enfermedad. El ACV es la mas frecuente. El absceso cerebral es una de la menos frecuentes La EI debe tenerse en cuenta en los diagnósticos diferenciales en pacientes que tienen manifestaciones neurológicas en asociación con signos de infección sistémica o antecedentes de síndrome febril prolongado. Un ejemplo fue nuestro caso.

8. BIBLIOGRAFIA

1. Casabé J, Giunta G, Varini S Barisani J, Guerchi J, Nacinovich F. Consenso de endocarditis infecciosa. 2010; 84 (suplemento): 1-49.
2. Habib I, Hoen B, Tornos P, Thuny F, Prendergast B, Vilacosta I y col. Guía de práctica clínica para prevención, diagnóstico y tratamiento de la endocarditis infecciosa (nueva versión 2009). Rev Esp Cardiol.
3. Silver M. Infective endocarditis. In: Silver MD, editor. Cardiovascular Pathology. New York. Churchill Livingstone, 1991. 895 – 932.
4. Avellana P, García Aurelio M, Swieszkowski S, Nacinovich F, Kazelian L, Spennato M, Casabé H, Sergio Varini S. Endocarditis infecciosa en la República Argentina. Resultados del estudio EIRA 3. Revista Argentina De Cardiología. 2018;86(1):20-28.
5. Pruitt A, Rubin R, Karchmer A, Duncan G. Neurologic complications of bacterial endocarditis. Medicine (Baltimore) 1978;57(4):329–43.
6. Thuny F, Di Salvo G, Belliard O, Avierinos JF, Pergola V, Rosenberg V, et al. Risk of embolism and death in infective endocarditis: prognostic value of echocardiography: a prospective multicenter study. Circulation 2005;112(1):69–75.

7. Sonneville R, Mirabel M, Hajage D, Tubach F, Vignon P, Perez P, et al. Neurologic complications and outcomes ofinfective endocarditis in critically ill patients: the ENDOcardite en REAnimation prospective multicenter study. Crit Care Med 2011;39(6):1474–81.
8. Vilacosta I, Graupner C, San Roman JA, Sarria C, Ronderos R, Fernandez C, et al. Risk of embolization after institution of antibiotic therapy for infective endocarditis. J Am Coll Cardiol 2002;39(9):1489–95.
9. Heiro M, Helenius H, Hurme S, Savunen T, Engblom E, Nikoskelainen J, et al. Short-term and one-year outcome of infective endocarditis in adult patients treated in a Finnish teaching hospital during 1980–2004. BMC Infect Dis 2007;7:78.
10. Snygg-Martin U, Gustafsson L, Rosengren L, Alsio A, Ackerholm P, Andersson R, et al. Cerebrovascular complications in patients with left sided infective endocarditis are common: a prospective study using magnetic resonance imaging and neurochemical brain damage markers. Clin Infect Dis 2008;47(1):23–30.
11. Duval X, Iung B, Klein I, Brochet E, Thabut G, Arnoult F, et al. Effect of early cerebral magnetic resonance imaging on clinical decisions in infective endocarditis: a prospective study. Ann Intern Med 2010;152(8):497–504.
12. Hess A, Klein I, Iung B, Lavallee P, Ilic-Habensus E, Dornic Q, et al. Brain MRI. Findings in neurologically asymptomatic patients with infective endocarditis. AJNR Am J Neuroradiol 2013.

13. Goulenok T, Klein I, Mazighi M, Messika-Zeitoun D, Alexandra JF, Mourvillier B, et al. Infective endocarditis with symptomatic cerebral complications: contribution of cerebral magnetic resonance imaging. Cerebrovasc Dis 2013;35(4):327–36.
14. Garcia-Cabrera E, Fernandez-Hidalgo N, Almirante B, Ivanova-Georgieva R, Noureddine M, Plata A, et al. Neurologic complications of infective endocarditis: risk factors, outcome, and impact of cardiac surgery: a multicenter observational study. Circulation 2013.
15. Hart R, Foster J, Luther M, Kanter M. Stroke in infective endocarditis. Stroke 1990;21(5):695–700.
16. Yanagawa B, Pettersson G, Habib G, Ruel M, Saposnik G, Latter D, et al. Surgical Management of Infective Endocarditis Complicated by Embolic Stroke: Practical Recommendations for Clinicians. Circulation. 2016;134(17):1280-92.
17. Morofuji Y, Morikawa M, Yohei T, Kitagawa N, Hayashi K, Takeshita T, et al. Significance of the T2*-weighted gradient echo brain imaging in patients with infective endocarditis. Clin Neurol Neurosurg 2010;112(5):436–40.
18. Okazaki S, Sakaguchi M, Hyun B, Nagano K, Tagaya M, Sakata Y, et al. Cerebral microbleeds predict impending intracranial hemorrhage in infective endocarditis. Cerebrovasc Dis 2011;32(5):483–8.
19. Peters P, Harrison T, Lennox J. A dangerous dilemma: management of infectious intracranial aneurysms complicating endocarditis. Lancet Infect Dis 2006;6(11):742–8.

20. Kannoth S, Thomas S, Nair S, Sarma P. Proposed diagnostic criteria for intracranial infectious aneurysms. J Neurol Neurosurg Psychiatry 2008;79(8):943–6.
21. Baddour L, Wilson W, Bayer A, Fowler Jr V, Bolger A, Levison M, et al. Infective endocarditis: diagnosis, antimicrobial therapy, and management of complications: American Heart Association: endorsed by the Infectious Diseases Society of America. Circulation 2005;111(23):e394–434.
22. Ducruet A, Hickman Z, Zacharia B, Narula R, Grobelny B, Gorski J, et al. Intracranial infectious aneurysms: a comprehensive review. Neurosurg Rev 2010;33(1):37–46.
23. White P, Teasdale E, Wardlaw J, Easton V. Intracranial aneurysms: CT angiography and MR angiography for detection prospective blinded comparison in a large patient cohort. Radiology 2001;219(3):739–49.
24. Koch P, Desal H, Auffray-Calvier E, De Kersaint-Gilly A. Natural history and management of mycotic intracranial aneurysm. J Neuroradiol 2005;32(4):258–65.
25. Sonneville R, Mourvillier B, Bouadma L, Wolff M. Management of neurological complications of infective endocarditis in ICU patients. Ann Intensive Care. 2011;1(1):10.
26. Lucas M, Brouwer M, van der Ende A, van de Beek D. Endocarditis in adults with bacterial meningitis. Circulation 2013. 127 (20): 2056-62.

27. Cone L, Hirschberg J, Lopez C, Kanna P, Goldstein E, Kazi A, et al. Infective endocarditis associated with spondylodiscitis and frequent secondary epidural abscess. Surg Neurol. 2008;69(2): 121–5.
28. Oh J, Shim J, Lee K, Doh J. Cervical epidural abscess: rare complication of bacterial endocarditis with streptococcus viridans: a case report. Korean J Spine. 2015;12(1):22–5.
29. Le Moal G, Roblot F, Paccalin M, Sosner P, Burucoa C, Roblot P, et al. Clinical and laboratory characteristics of infective endocarditis when associated with spondylodiscitis. Eur J Clin Microbiol Infect Dis. 2002;21(9):671–5.
30. Garcia-Cabrera E, Fernandez-Hidalgo N, Almirante B, Ivanova-Georgieva R, Noureddine M, Plata A, er al. Neurological complications of infective endocarditis: risk factors, outcome, and impact of cardiac surgery: a multicenter observational study. Circulation. 2013;127 (23):2272–84.
31. Sonneville R, Ruimy R, Benzonana N, Riffaud L, Carsin A, Tadié J, et al; ESCMID Study Group for Infectious Diseases of the Brain (ESGIB). An update on bacterial brain abscess in immunocompetent patients. Clin Microbiol Infect. 2017;23(9):614-20. DOI: 10.1016/j.cmi.2017.05.004
32. Zhou W, Shao X, Jiang X. A Clinical Report of Two Cases of Cryptogenic Brain Abscess and a Relevant Literature Review. Front Neurosci. 2019 14;12:1054.

33. Brouwer M, Coutinho J, van de Beek D. Clinical characteristics and outcome of brain abscess: systematic review and meta-analysis. Neurology 2014;82(9):806 13.
34. Wang A, Gaca J, Chu V. Management Considerations in Infective Endocarditis A Review. JAMA 2018;320(1):72-83.